

**КАЗАХСКИЙ НАЦИОНАЛЬНЫЙ УНИВЕРСИТЕТ ИМ. АЛЬ-ФАРАБИ**

**Факультет медицины и здравоохранения**

**Высшая школа медицины**

**Кафедра фундаментальной медицины**

**Программа итогового экзамена по дисциплине  
MiF1202 «Морфология и физиология человека»  
(12 кредитов)**

**Весенний семестр, академический год 2024**

**Темы, выносимые на итоговый экзамен**

1. Анатомическая ориентация

Анатомическое Положение. Анатомические Плоскости. Термины направления.

Основные области тела (Аксиальная и Аппендикулярная области)

Полости тела и мембраны.

Системы органов

2. Покровная система

Строение и функции кожи. Строение и функции кожных желез,

кожное кровообращение;

3. Костная система

Развитие костей. Физиология костной ткани. Заболевания костей

Кости Череп. Лицевые кости

Общие особенности позвоночного столба. Общее строение позвонка.

Межпозвоночные Диски. Региональные особенности позвонков. Грудная клетка

Верхняя конечность и Нижняя Конечность

Тазовый пояс. Нижняя Конечность

4. Суставы и их классификация. Анатомия и физиология отдельных суставов

Суставы и их классификация

Челюсть и коленные суставы;

5. Мышечная система

Функции мышц, Мышечные прикрепления

Функциональные группы мышц, иннервация и кровоснабжение,

Названия мышц и стратегия обучения.

Скелетные, сердечные и гладкие мышцы.

Мышцы головы и шеи, мышцы дыхания.

Мышцы передней брюшной стенки.

Мышцы тазового дна;

6. Кровеносная система Кровь

Система кровообращения Кровеносные сосуды и кровообращение

Введение, группы крови.

Эритроциты

Лейкоциты

Тромбоциты и Гемостаз, Контроль кровотечения

Общая анатомия кровеносных сосудов

Анатомия системных сосудов, сосудов аппендикулярной области. Капиллярный обмен.

7. Система кровообращения - Сердце

Обзор сердечно-сосудистой системы.

Общая анатомия сердца

Сердечная мышца и проводящая система сердца

Анатомия легочного контура, Системные сосуды Аксиальной области

8. Лимфатическая и иммунная системы  
Лимфатическая система
9. Дыхательная Система  
Общая анатомия дыхательной системы  
Легочная вентиляция  
Газообмен и транспортировка  
Респираторные расстройства
10. Мочевыделительная Система  
Функции мочевыделительной системы  
Анатомия почки  
Образование мочи
11. Баланс жидкости, электролитов и кислот  
Баланс жидкости  
Электролитный баланс  
Кислотно-щелочной Баланс
12. Пищеварительная система  
Общая анатомия и пищеварительные процессы  
Ротовая полость. Пищевод. Желудок  
Печень, Желчный пузырь и Поджелудочная железа  
Тонкая кишка и Толстая кишка  
Питание и обмен веществ
13. Нервная система  
Спинной Мозг  
Головной мозг. Задний мозг Средний Мозг Передний мозг  
Интегративные функции головного мозга  
Вегетативная Нервная Система  
Анатомия вегетативной нервной системы  
Вегетативное воздействие на органы-мишени  
Центральный контроль вегетативной функции
14. Эндокринная система  
Обзор эндокринной системы  
Гипоталамус и Гипофиз  
Другие эндокринные железы  
Гормоны и их действие
15. Репродуктивная система  
Половое размножение и развитие  
Мужская и женская репродуктивная анатомия  
Оогенез и половой цикл
15. Гистология. Гистотехника. Цитология.  
Эмбриональное развитие млекопитающих и человека.  
Эпителиальная ткань, железы.  
Кровь и лимфа  
Соединительные ткани.  
Мышечная ткань.  
Нервная ткань.

### **Ожидаемые результаты**

Учащиеся на итоговом письменном и тестовом экзамене должны продемонстрировать в своих ответах способность:

### Обязательный компонент, часть Основ биомедицины

- 1) демонстрировать знание анатомии, топографии и визуализации в возрасте и сексуальных аспектов систем человека органов: органов дыхания, сердечно-сосудистой, кроветворной, пищеварительной, мочевыделительной, репродуктивной, эндокринной, опорно-двигательного аппарата и кожи как органа, нервной, органов чувств;
- 2) демонстрировать знания о физиологических процессах, определяющих деятельность и механизмы регуляции органов и систем человека (кровообращение, дыхание, пищеварение, выведение, движение, формирование крови, функционирование органов чувств);
- 3) понимать и применять знания о нейроэндокринной регуляции гомеостаза, обмена веществ в различных ситуациях;
- 4) понимать процессы и анатомо-физиологические процессы при беременности, развитии и росте, инволюционные изменения при различных вариантах физиологического стресса;
- 5) продемонстрировать знание физиологии высшей нервной деятельности и когнитивного процесса;
- 6) уметь проводить исследования основных физиологических функций;
- 7) продемонстрировать аналитические навыки в интеграции знаний анатомии, гистологии и функции человеческого организма, чтобы понять и оценить нормальные жизненные процессы.
- 8) продемонстрировать способность выявлять пробелы в обучении и разрабатывать стратегии для повышения собственных знаний и навыков.
- 9) эффективно общаться с другими студентами и преподавателями относительно медицинской и научной информации, четко формулировать свое мнение при обсуждении морфологической структуры и физиологических процессов, а также эффективно работать в качестве члена команды.

### Примерная типология заданий для экзамена

№	Темы занятия	Экзаменационные вопросы
1	<b>Организация тела. Медицинская терминология. Введение в анатомию физиологии. Гомеостаз, отрицательная обратная связь, положительная обратная связь, градиент. Анатомическое положение, анатомические плоскости, термины направления. Основные области тела (аксиальная и аппендикулярная области), полости тела и оболочки, системы органов</b>	<ol style="list-style-type: none"><li>1. Продемонстрируйте анатомическое положение.</li><li>2. Опишите человеческое тело, используя термины направления и региона.</li><li>3. Определите три плоскости, наиболее часто используемые при изучении анатомии</li><li>4. Различайте заднюю (дорсальную) и переднюю (брюшную) полости тела, определяя их подразделения и репрезентативные органы.</li><li>5. Опишите серозную оболочку и объясните ее функцию</li><li>6. Определите гомеостаз и объясните, почему эта концепция занимает центральное место в физиологии;</li><li>7. Определите отрицательную обратную связь, приведите ее пример и объясните ее важность для гомеостаза;</li></ol>

		<p>8. Определите положительную обратную связь и приведите примеры ее полезных и вредных последствий.;</p> <p>9. Определите градиент, опишите разнообразие градиентов в физиологии человека и определите некоторые формы материи и энергии, которые стекают по градиентам</p>
2	<p><b>Покровная система. Структура и функции кожи. Три класса ожогов. Оттенки кожи, общие признаки кожи. Строение и функции кожных желез, кровообращение кожи.</b></p>	<p>1. Перечислите функции покровной системы и соотнесите их с ее структурой;</p> <p>2. Опишите нормальные и аномальные цвета, которые может иметь кожа, и объясните их причины;</p> <p>3. Опишите общие метки на коже;</p> <p>4. Назовите два типа потовых желез и объясните структуру и функцию каждого из них.;</p> <p>5. Опишите расположение, структуру и функцию сальных и серных желез; Опишите роль кожного кровообращения;</p> <p>6. опишите три наиболее распространенных формы рака кожи</p>
3	<p><b>Костная система: Физиология костей; заболевания костей. Развитие костей. Кости, связанные с черепом, черепные кости, лицевые кости. Общие особенности позвоночника, общее строение позвонка, межпозвоночных дисков. Характеристики позвонков. Грудной пояс и верхняя конечность. Верхняя конечность. Тазовый пояс. Нижняя конечность.</b></p>	<p>1. Перечислите функции костной системы и соотнесите их с ее структурой;</p> <p>2. Обсудите роль костей в регулировании уровня кальция и фосфата в крови.</p> <p>3. Перечислите основные гормоны, регулирующие физиологию костей, опишите их действие, опишите роль кальция в костной системе.</p> <p>4. Опишите два механизма формирования кости</p> <p>5. Опишите процессы, посредством которых минералы добавляются в кость и удаляются из нее</p> <p>6. Объясните, почему количество костей варьируется в зависимости от возраста и индивидуальных особенностей</p> <p>7. Опишите общие характеристики позвоночника и типичный позвонок;</p> <p>8. опишите строение межпозвоночных дисков и их связь с позвонками</p> <p>9. Определите позвонки в разных областях позвоночника</p> <p>10. Определите грудину и ребра</p> <p>11. Определите особенности ключицы, лопатки, плечевой кости, лучевой кости, локтевой кости</p> <p>12. Опишите общие черты трубчатой кости и плоской кости</p> <p>13. Определите и опишите особенности тазового пояса</p>

		<p>14. Сравните анатомию мужского и женского тазовых поясов и объясните функциональное значение различий</p> <p>15. Определите и опишите особенности бедренной кости, надколенника, костей голени, малоберцовой кости и костей стопы</p>
4	<p><b>Суставы. Суставы и их классификация. Челюстные суставы и коленные суставы.</b></p>	<ol style="list-style-type: none"> <li>1. Объясните, что такое суставы, как они называются и какие функции они выполняют</li> <li>2. Назовите и опишите четыре основные категории соединений</li> <li>3. Определите и опишите анатомические компоненты типичного синовиального сустава</li> <li>4. Определите основные анатомические особенности челюсти, и коленных суставов</li> <li>5. Опишите движения челюсти и коленных суставов.</li> <li>6. Обсудите факторы, определяющие диапазон движения этих суставов</li> </ol>
5	<p><b>Мышечная система. Функции мышц, Мышечные прикрепления. Функциональные группы мышц, Иннервация и кровоснабжение. Скелетные, Сердечные и гладкие мышцы</b></p>	<ol style="list-style-type: none"> <li>1. Опишите различные функции мышечной системы;</li> <li>2. Опишите пять физиологических свойств всей мышечной ткани и их отношение к функции мышц</li> <li>3. Различите характеристики скелетных мышц, сердечной мышцы и гладкой мускулатуры</li> <li>4. Опишите структуру нервно-мышечного соединения и функцию каждого его компонента</li> <li>5. Опишите поведение волокна скелетной мышцы;</li> <li>6. Различите изометрическое и изотоническое сокращение Различите эробное дыхание и анаэробную ферментацию в отношении функции мышц</li> <li>7. Опишите мышечную усталость и ее причины</li> <li>8. Различите медленные окислительные и быстрые гликолитические мышечные волокна; Перечислите соответствующие преимущества каждого из них; Объясните, как они связаны с мощностью и набором двигательных единиц; и приведите примеры мышц, в которых преобладает каждый тип.</li> <li>9. Опишите физиологические свойства, общие для всех типов мышц;</li> <li>10. Назовите (на русском и латыни) и найдите мышцы, которые производят мимику;</li> <li>11. Назовите (на русском и латыни) и найдите мышцы, используемые для жевания и глотания;</li> </ol>

		<p>12. Назовите (на русском и латыни) и найдите мышцы шеи, которые двигают головой;</p> <p>13. Назовите (на русском и латыни) и найдите дыхательные мышцы и объясните, как они влияют на поток воздуха и давление в брюшной полости.;</p> <p>14. Назовите (на русском и латыни) и найдите мышцы брюшной стенки, спины и тазового дна;</p> <p>15. Назовите (на русском и латыни) и найдите мышцы, которые воздействуют на тазобедренные, коленные суставы.;</p> <p>16. Назовите (на русском и латыни) и найдите мышцы, которые воздействуют на суставы лодыжки и пальцев ног.;</p> <p>17. Опишите стадии мышечного подергивания; Объясните, как последовательные мышечные подергивания могут складываться в более сильные мышечные сокращения.;</p>
6	<p><b>Кровеносная система кровь</b>  <b>Группы крови. Эритроциты,</b>  <b>Лейкоциты, Тромбоциты и</b>  <b>Гемостаз, Контроль</b>  <b>кровотечения</b></p>	<p>1.Опишите функции и основные компоненты системы кровообращения.;</p> <p>2. Опишите компоненты и физические свойства крови и объясните значение вязкости и осмолярности крови.;</p> <p>3.Объясните, что определяет группы крови АВО и Резус-фактор человека и как это связано с совместимостью переливания;</p> <p>4.Опишите последствия несовместимости группы крови между матерью и плодом</p> <p>5.Опишите структуру и функцию эритроцитов (эритроцитов); Опишите структуру и функцию гемоглобина;</p> <p>6.Назовите и опишите типы, причины и последствия избытка и дефицита эритроцитов</p> <p>7.Объясните функцию лейкоцитов в целом и индивидуальную роль каждого типа лейкоцитов;</p> <p>8.Обсудите типы, причины и последствия избытка и дефицита лейкоцитов.</p> <p>9.Опишите механизмы организма для контроля кровотечения и два пути реакции, которые приводят к образованию сгустков крови. ;</p> <p>10.Перечислите функции тромбоцитов; Объясните, что происходит со сгустками крови, когда они больше не нужны;</p> <p>11.Определите и различайте легочный контур и системный контур</p>
7	<p><b>Система кровообращения</b>  <b>Сердце</b>  <b>Обзор сердечно-сосудистой</b>  <b>системы. Сердечная мышца и</b></p>	<p>1. Опишите общее расположение, размер и форму сердца;</p> <p>2. Опишите перикардиальный мешок, который окружает сердце.</p>

<p><b>Система сердечной проводимости, Электрическая и сократительная активность Сердца, Кровоток, Тоны сердца и Сердечный цикл, Сердечный выброс</b></p>	<ol style="list-style-type: none"> <li>3. Опишите три слоя сердечной стенки;</li> <li>4. Определите четыре камеры и четыре клапана сердца, коронарные артерии и их основные ветви, основные вены, которые истощают миокард;</li> <li>5. Определите особенности поверхности сердца и соотнесите их с его внутренней четырехкамерной анатомией;</li> <li>6. Проследите за потоком крови через четыре камеры и клапаны сердца и прилегающие кровеносные сосуды;</li> <li>7. Определите и различайте легочный контур и системный контур по кровяному давлению, капиллярному обмену, относительной оксигенации артериальной и венозной крови и вазомоторной реакции на гипоксию.</li> <li>8. Определите основные системные артерии и вены аксиальной и аппендикулярной области. Проследите за потоком крови от сердца к любому главному органу осевой и аппендикулярной области и обратно к сердцу.</li> <li>9. Опишите компоненты системы сердечной проводимости и путь, пройденный электрическими сигналами через сердце;</li> <li>10. Определение сердечного цикла, а также название и объяснение его четырех фаз</li> <li>11. Определение сердечного выброса (CO); Объясните механизмы, с помощью которых симпатические и парасимпатические нервы повышают и понижают частоту сердечных сокращений, включая задействованные нейротрансмиттеры, рецепторы и ионы</li> <li>12. Объясните, как кровоток связан с сопротивлением и перепадами давления; математическое выражение этих взаимосвязей</li> <li>13. Перечислите переменные, определяющие кровяное давление, и переменные, определяющие периферическое сопротивление; прямо или обратно пропорциональна ли каждая из них сопротивлению; и какая из них наиболее изменчива от момента к моменту</li> <li>14. Объясните три уровня контроля над кровяным давлением и потоком</li> <li>15. Опишите механизмы действия ангиотензина II, альдостерона, натрийуретических пептидов, антидиуретического гормона, адреналина и норадреналина на кровяное давление.</li> <li>16. Объясните значение капиллярного обмена и связанных с ним механизмов</li> </ol>
--	--

		<p>17.Объясните венозный возврат и связанные с ним механизмы</p> <p>18.Различите артерии, вены и капилляры</p> <p>19.Классифицируйте артерии, вены и капилляры и опишите их структуру и функции.</p> <p>20.Определите барорефлексы, хеморефлексы и медуллярный ишемический рефлекс.</p>
8	<b>Лимфатическая и иммунная системы</b>	<p>1.Перечислите функции лимфатической системы и соотнесите их со структурами;</p> <p>2.Объясните, как образуется лимфа и возвращается в кровоток;</p> <p>3.Назовите основные клетки лимфатической системы и их функции;</p> <p>4. Опишите структуру и функции красного костного мозга, вилочковой железы, лимфатических узлов, миндалин и селезенки</p> <p>5.Опишите характеристики лимфатических капилляров, которые позволяют клеткам и другим крупным частицам попадать в лимфу</p>
9	<b>Дыхательная Система Общая анатомия и физиология дыхательной системы</b>	<p>1.Перечислите функции дыхательной системы; Назовите и опишите органы дыхательной системы; Соотнесите функцию любой части дыхательных путей с ее общей и микроскопической анатомией</p> <p>2.Определите основные структуры и проследите поток воздуха из носа в легочные альвеолы;</p> <p>3. Определите источники сопротивления воздушному потоку и обсудите их отношение к дыханию;</p> <p>4. Объясните значение анатомического мертвого пространства для альвеолярной вентиляции;</p> <p>5. Определите клинические измерения легочного объема и емкости;</p> <p>6.Определите термины для различных отклонений от нормального режима дыхания.</p> <p>7. Определите парциальное давление и обсудите его связь с газовой смесью, такой как воздух.;</p> <p>8. Сравните состав вдыхаемого и альвеолярного воздуха; обсудите, как парциальное давление влияет на транспорт газа кровью;</p> <p>9. Опишите механизмы транспортировки O<sub>2</sub> и CO<sub>2</sub>;</p> <p>10.Опишите факторы, которые регулируют газообмен в легких и системных капиллярах;</p> <p>11.Объясните, как газообмен регулируется в соответствии с метаболическими потребностями различных тканей; 12.Обсудите влияние газов крови и pH на дыхательный ритм;</p> <p>13. Опишите формы и последствия дефицита и избытка кислорода;</p>



		14. Определите и уточните нормальные показатели внутрилегочного давления в легких;
10	<b>Мочевыделительная Система Функции мочевыделительной системы. Анатомия почки Образование Мочи</b>	<p>1. Назовите и найдите органы мочевыделительной системы;</p> <p>2. Перечислите несколько функций почек дополнение к образованию мочи;</p> <p>3. Опишите расположение и общий вид почки. Определите внешние и внутренние особенности почки;</p> <p>4. Проследите за потоком крови через почку;</p> <p>5. Объясните четыре основные стадии образования мочи и связанный с ними механизм, регулирующий каждую из них.</p> <p>6. Опишите нервное снабжение почки.</p> <p>7. Опишите процесс, посредством которого почка фильтрует плазму крови, включив соответствующую клеточную структуру клубочка.</p> <p>8. Объясните силы, способствующие противодействующим фильтрации, и рассчитайте давление фильтрации, если учесть величину этих сил;</p> <p>9. Опишите, как почечные канальцы реабсорбируют полезные растворенные вещества из клубочкового фильтрата и возвращают их в кровь;</p> <p>10. Опишите, как канальцы выделяют растворенные вещества из крови в канальцевую жидкость;</p> <p>11. Опишите, как нефрон регулирует выделение воды.</p> <p>12. Объясните, как собирающий проток антидиуретический гормон регулирует объем концентрации мочи;</p> <p>13. Объясните, как почка поддерживает осмотический градиент в мозговом веществе почки, который позволяет функционировать собирающему протоку.</p>
11	<b>Пищеварительная система Общая анатомия и пищеварительные процессы Рот Через Пищевод В Желудок. Печень, Желчный пузырь и Поджелудочная железа. Тонкий и толстый кишечник, питание и обмен веществ</b>	<p>1. Перечислите функции и основные физиологические процессы пищеварительной системы;</p> <p>Различать механическое и химическое сбраживание;</p> <p>2. Определить основной химический процесс, лежащий в основе всего химического сбраживания, назвать основные субстраты и продукты этого процесса;</p> <p>3. Перечислите и определите области пищеварительного тракта и вспомогательные органы пищеварительной системы.;</p> <p>4. Опишите общий нервный и химический контроль над пищеварением;</p>

		<p>5. Определите общую анатомию пищеварительного тракта от рта через толстую кишку и вспомогательные органы;</p> <p>6. Опишите состав и функции слюны;</p> <p>7. Опишите нервный контроль слюноотделения и глотания.</p> <p>8. Опишите процесс и механизм химического переваривания и всасывания липидов, белков и углеводов</p> <p>9. Опишите гормоны и паракринные выделения, которые регулируют функцию желудочно-кишечного тракта; Объясните, как контролируется активность желудка; регуляторные механизмы головной, желудочной и кишечной фаз</p> <p>10. Объясните, как органы пищеварения защищены от собственной кислоты и ферментов</p> <p>11. Опишите некоторые факторы, регулирующие чувство голода и сытости;</p> <p>12. Определите питательные вещества и перечислите шесть основных категорий питательных веществ;</p> <p>13. Назовите липопротеины крови, укажите их функции и опишите, чем они отличаются друг от друга;</p> <p>14. Назовите основные витамины и минералы, необходимые организму, и общие функции, которые они выполняют.</p>
12	<p><b>Баланс жидкости, электролитов и кислот</b></p> <p><b>Баланс жидкости. Баланс Электролитов. Кислотно-щелочной баланс</b></p>	<p>1. Назовите основные отсеки для жидкости;</p> <p>2. Перечислите источники воды в организме и пути потери воды;</p> <p>3. Опишите механизмы регулирования забора и выпуска воды;</p> <p>4. Перечислите функции натрия и калия;</p> <p>5. Объясните, как регулируется электролитный баланс;</p> <p>6. Опишите три способа, которыми организм регулирует рН.</p>
13	<p><b>Нервная Система - Спинной Мозг</b></p> <p><b>Спинномозговые нервы</b></p> <p><b>Соматические Рефлексы</b></p>	<p>1. Определите анатомические и микроскопические структуры спинного мозга в модели;</p> <p>2. Определите иннервацию ветви спинного мозга;</p> <p>3. Назовите три основные функции спинного мозга;</p> <p>4. Проследите пути, по которым проходят нервные сигналы, идущие вверх и вниз по спинному мозгу.</p>

		<p>5. Опишите анатомию нервов и ганглиев в целом;</p> <p>6. Опишите прикрепление спинномозгового нерва к спинному мозгу;</p> <p>7. Проследите ветви спинномозгового нерва дистальнее его прикреплений;</p> <p>8. Назовите пять сплетений спинномозговых нервов и опишите их общую анатомию; Назовите некоторые основные нервы, которые выходят из каждого сплетения;</p> <p>9. Объясните взаимосвязь дерматомов со спинномозговыми нервами.</p> <p>10. Дайте определение рефлексу и объясните, чем рефлексы отличаются от других двигательных действий;</p> <p>11. Опишите общие компоненты типичной рефлекторной дуги;</p> <p>12. Объясните, как функционируют основные типы соматических рефлексов</p>
<p><b>14</b></p>	<p><b>Нервная система - Мозг</b>  <b>Задний мозг и Средний Мозг</b>  <b>Интегративные функции</b>  <b>Переднего мозга</b></p>	<p>1. Перечислите компоненты заднего и среднего мозга и их функции и определите их;</p> <p>2. Опишите расположение и функции ретикулярной формации.</p> <p>3. Назовите три основных компонента промежуточного мозга и опишите их расположение и функции;</p> <p>4. Определите пять долей головного мозга в модели и их функции;</p> <p>5. Опишите три типа путей в белом веществе головного мозга;</p> <p>6. Опишите расположение и функции базальных ядер и лимбической системы.</p> <p>7. Опишите гематоэнцефалический и гематоликворный барьеры, а также клиническое значение</p> <p>8. Назвать, а также пронумеровать и классифицировать 12 пар черепно-мозговых нервов и их связь со стволом головного мозга и отверстиями черепа</p>
<p><b>15</b></p>	<p><b>Свойства и типы сенсорных рецепторов</b>  <b>Общие Чувства; Химические Чувства</b></p>	<p>1. Определите рецептор и орган чувств;</p> <p>2. Перечислите четыре вида информации, получаемой от сенсорных рецепторов, опишите, как нервная система кодирует каждый тип; опишите три способа классификации рецепторов.</p> <p>3. Перечислите несколько типов соматосенсорных рецепторов;</p> <p>4. Опишите пути проекции для общих органов чувств;</p>

		<p>5. Объясните механизмы боли и спинномозговую блокировку болевых сигналов;</p> <p>6. Объясните, как стимулируются рецепторы вкуса и запаха;</p>
16	<p><b>Эндокринная система</b>  <b>Обзор эндокринной системы.</b>  <b>Гипоталамус и Гипофиз .</b>  <b>Гормоны других эндокринных желез и их действие</b></p>	<p>1 Определите гормональную и эндокринную систему; назовите и идентифицируйте все органы эндокринной системы.;</p> <p>2. Противопоставьте эндокринные и экзокринные железы;</p> <p>3. Распознайте стандартные аббревиатуры для многих гормонов;</p> <p>4. Опишите сходства и различия между нервной и эндокринной системами.</p> <p>5. Опишите структуру и расположение гипоталамуса, гипофиза и других эндокринных желез; Назовите гормоны, которые вырабатывают эти эндокринные железы, что стимулирует их секрецию и их функции.;</p> <p>6. Обсудите гормоны, вырабатываемые органами и тканями, отличными от классических желез внутренней секреции.</p> <p>7. Определите химические классы, к которым относятся различные гормоны;</p> <p>8.Объясните, как клетки-мишени регулируют свою чувствительность к циркулирующим гормонам;</p> <p>9.Объясните действие гормона роста (СТГ) и роль инсулиноподобных факторов роста в его эффектах</p> <p>10.Опишите процесс синтеза и транспорта гормонов и его судьбу;</p>
17	<p><b>Репродуктивная Система</b></p>	<p>1. Определите общую анатомию мужской и женской репродуктивной системы</p> <p>2.Перечислите функции мужской и женской репродуктивных систем;</p> <p>3. Различите половые железы обоих полов, а также внутренние и наружные половые органы.</p> <p>4.Опишите структуру и функции желез и других вспомогательных органов женской и мужской репродуктивной системы.;</p> <p>5.Обсудите сексуальное развитие женщин и мужчин от полового созревания до менопаузы.</p>

**Список анатомических структур, выносимых на экзамен.**

№	Тема	Анатомические структуры
---	------	-------------------------

1	<b>Покровная система</b>	<p>Эпидермис  Дерма  Подкожная клетчатка  Апокринная потовая железа  Мерокринная потовая железа  Сенсорный рецептор (тактильное тельце)  Волосяной стержень  Волосяной фолликул  Сальная (масляная) железа  Волокна двигательного нерва  Ламеллярное тельце (рецептор давления)  Чувствительные нервные волокна</p>
2	<b>Скелетная система</b>	<p><b>Череп</b>  надглазничное отверстие / вырезка  надглазничный край  глабель  турецкое седло  зрительный канал  верхняя глазничная щель  круглое отверстие  овальное отверстие  остистое отверстие  рваное отверстие  медиальная крыловидная пластинка  латеральная крыловидная пластинка  коронарный шов  стреловидный шов  теменное отверстие  скуловой отросток  нижнечелюстная ямка  сосцевидный отросток  шилососцевидное отверстие  внутренний слуховой проход  сонный канал  яремное отверстие  большое затылочное отверстие  базиллярная часть  затылочный мышцелок  подъязычный канал  мышцелковый канал  наружный затылочный выступ  верхняя выйная линия  нижняя выйная линия  орбитальная пластинка  верхняя носовая раковина  средняя носовая раковина  Криста Галли  подглазничное отверстие  лобный отросток</p>

	<p>орбитальная поверхность альвеолярный отросток небный отросток верхнечелюстная пазуха психический бугорок подбородочное отверстие мышцелковый отросток венечный отросток нижнечелюстная вырезка нижнечелюстное отверстие угол нижней челюсти нижнечелюстная ветвь тело подъязычной кости большой рог малый рог Перторальный пояс превосходящая маржа медиальный край боковой край нижний угол верхний угол ость лопатки надостная ямка подостная ямка лопаточная выемка акромион коракоидный процесс суставная впадина подлопаточная ямка головка ребра шейка ребра реберный бугорок реберная борозда конусовидный бугорок грудинный конец акромиальный конец рукоятка надгрудинная (яремная) вырезка ключичная вырезка тело грудины угол грудины мечевидный отросток Тазовый отдел подвздошный гребень вертлужная впадина верхняя передняя подвздошная ость подвздошная ямка верхняя ветвь лобковой кости нижняя передняя подвздошная ость</p>
--	---

	<p>нижняя ветвь лобковой кости запирательное отверстие седалищная ветвь седалищный отдел позвоночника большая седалищная вырезка верхняя задняя подвздошная ость ушная поверхность нижняя задняя подвздошная ость малая седалищная вырезка седалищный бугорок Верхние конечности анатомическая шея Большой бугорок малый бугорок межбугорковая борозда дельтовидная бугристость головка плечевой кости латеральный надмыщелок медиальный надмыщелок латеральный надмыщелковый гребень медиальный надмыщелковый гребень локтевая ямка лучевая ямка лучевая бугристость шиловидный отросток блок локтевой отросток венечный отросток радиальная выемка Нижние конечности ямка головы большой вертел малый вертел межвертельный гребень межвертельная линия шероховатая линия линия гребенчатая ягодичная бугристость медиальная надмыщелковая линия латеральная надмыщелковая линия медиальный надмыщелок латеральный надмыщелок медиальный мыщелок латеральный мыщелок межмыщелковая ямка поверхность надколенника подколенная поверхность латеральный мыщелок медиальный мыщелок</p>
--	--

	<p>межмышечное возвышение бугристость большеберцовой кости медиальная лодыжка головка малоберцовой кости вершина малоберцовой кости латеральная лодыжка ладьевидная кость полулунная кость треугольная кость гороховидная кость трапециевидная кость трапециевидная кость головчатая кость крючковидная кость пястные кости проксимальная фаланга дистальная фаланга средняя фаланга пяточная кость осыпь ладьевидная кость медиальная клиновидная кость промежуточная клиновидная кость латеральная клиновидная кость кубовидная кость следующий столбец притоны поперечное отверстие верхняя суставная поверхность нижняя суставная поверхность остистый отросток поперечный отросток тело позвонка переднее крестцовое отверстие срединный крестцовый гребень латеральный крестцовый гребень заднее крестцовое отверстие ушная поверхность промоторий верхний суставной отросток ножка Ламина Позвоночная дуга Позвоночное отверстие Межпозвоночного диска Передний бугорок Межпозвонковое отверстие Задний бугорок Суставы</p>
--	--



		<p> Малоберцовая коллатеральная связка  большеберцовая коллатеральная связка  передняя крестообразная связка  задняя крестообразная связка  Медиальный мениск  Боковой мениск  Связка надколенника  поперечная связка колена  Клиновидно-нижнечелюстная связка  Боковая связка  Суставная капсула  шило-нижнечелюстная связка  Синовиальная оболочка  Нижняя полость сустава  Суставной диск  Суставная капсула  Верхняя полость сустава </p>
3	<b>Мышечная система</b>	<p> Мышцы головы и шеи  Фронталис  Круговая мышца глаза  Затылочная мышца  Верхнее поднимающее веко  <i>Corrugator supercilii</i>  Назалис  Круглый рот  Леватор верхней губы  Леватор углового рта  скуловой большой  скуловой малый  Рисориус  Депрессор углов рта  Депрессор нижней губы  Менталис  Буцинатор  Платизма  височная  Массетер  Боковой крыловидный  Медиальный крыловидный  двубрюшной  подбородочно-подъязычный  челюстно-подъязычный  шилоподъязычный  омоподъязычный  грудино-подъязычный  щитовидно-подъязычный  Грудинощитовидная железа  Верхний, средний и нижний констрикторы глотки  Грудино-ключично-сосцевидная </p>

		<p> Передняя, средняя и задняя лестничные мышцы  Трапеция  Полуостистая головка  Мышцы туловища  Диафрагма  Наружные межреберья  Внутренние межреберья  Внутренние межреберья  Наружная косая мышца живота  Внутренняя косая мышца живота  Поперечный брюшной  прямая мышца живота  Выпрямитель позвоночника  Полуспинальная мышца грудной клетки  квадратная мышца поясницы  Мультифидус  Ишиокавернозный  Луковично-губчатый  Глубокая поперечная перинеальная  Компрессор уретры  Наружный анальный сфинктер  Леватор Ани  Мышцы, действующие на верхнюю конечность  малая грудная мышца  передняя зубчатая мышца  Трапеция  Леватор лопатки  Ромбовидный минор  Ромбовидный мажор  Большая грудная мышца  Широчайшая мышца спины  Дельтовидная  большая круглая  Согасobrachialis  надостная мышца  подостная  Малая Тереса  подлопаточная  Брахиалис  Двуглавая мышца плеча  Трехглавая мышца плеча  брахиорадиалис  Анконей  квадратный пронатор  круглый пронатор  Супинатор  Лучевой сгибатель запястья  локтевой сгибатель запястья  Поверхностный сгибатель пальцев </p>
--	--	--

		<p> Пальмарис длинный  Глубокий сгибатель пальцев  Длинный сгибатель большого пальца  Длинный лучевой разгибатель запястья  Короткий лучевой разгибатель запястья  разгибатель пальцев  Минимальный разгибатель пальцев  локтевой разгибатель запястья  Длинный похититель большого пальца  короткий разгибатель большого пальца  длинный разгибатель большого пальца  указательный разгибатель  Приводящая мышца большого пальца  Короткий похититель большого пальца  Короткий сгибатель большого пальца  Opponens pollicis  Похититель digiti minimi  Короткий сгибатель пальцев  Opponens digiti minimi  Четыре тыльных межкостных  Три ладонные межкостные мышцы  Четыре червеобразные мышцы  Мышцы, действующие на бедро и бедренную кость  Илиак  большая поясничная мышца  Напрягатель широкой фасции  Большая ягодичная мышца  Средняя и малая ягодичные мышцы  Гемеллус превосходный  Гемеллус нижний  Наружная запирающая мышца  Внутренняя запирающая мышца  Пириформис  Квадратная мышца бедра  короткая приводящая мышца  Длинная приводящая мышца  Большая приводящая мышца  Грасилис  Пектиной  Мышцы, действующие на колено и ногу  Четырехглавая мышца бедра  прямая мышца бедра  Боковая широкая мышца бедра  Медиальная широкая мышца бедра  Вастус промежуточный  Сарториус  Двуглавая мышца бедра  полусухожильная  полуперепончатый </p>
--	--	---

		<p> Поплитей  Мышцы, действующие на стопу  Fibularis (peroneus) tertius  Длинный разгибатель пальцев  длинный разгибатель большого пальца стопы  передняя большеберцовая мышца  икроножная  Солеус  Длинный сгибатель пальцев  Длинный сгибатель большого пальца стопы  задняя большеберцовая мышца  Короткая малоберцовая кость  Длинная малоберцовая кость  Короткий разгибатель пальцев  Короткий сгибатель пальцев  Похититель <i>digiti minimi</i>  Похититель большого пальца стопы  Квадрат подошвенный  Четыре червеобразные мышцы  Короткий сгибатель пальцев  Короткий сгибатель большого пальца стопы  Аддуктор большого пальца стопы  тыльные межкостные мышцы  подошвенные межкостные мышцы </p>
4	Сердце	<p> полость перикарда  париетальный перикард  основание сердца  верхушка сердца  верхняя полая вена  нижняя полая вена  дуга аорты  легочный ствол  легочные артерии  аорта  висцеральный перикард  эндокард  миокард  правое и левое предсердия  гребешковые мышцы  ушная раковина  правый и левый желудочки  межжелудочковая перегородка  фиброзные кольца (фиброзные кольца)  коронарная (атриовентрикулярная) борозда  передняя межжелудочковая борозда  задняя межжелудочковая борозда  левый атриовентрикулярный (АВ) клапан  правый атриовентрикулярный (трикуспидальный) клапан  сосочковые мышцы </p>

		<p>аортальный клапан  Клапан легочной артерии  сухожильные тяжи (chordae tendineae)  левая коронарная артерия  передняя межжелудочковая ветвь  огибающая ветвь  левая краевая ветвь  правая коронарная артерия  правая крайняя ветвь  задняя межжелудочковая ветвь  большая сердечная вена  задняя межжелудочковая (средняя сердечная) вена,  левая краевая вена  коронарный синус</p>
5	<b>Кровеносные сосуды</b>	<p>Артерии  Вены  капилляры  tunica intima (внутренняя оболочка)  эндотелий  туника медиа  Наружная оболочка (адвентициальная оболочка)  Проводящие (эластичные или крупные) артерии  Распределяющие (мышечные или средние) артерии  артериолы  Каротидные синусы  Мышечные венулы  Артериовенозный анастомоз  верхняя доленая артерия  нижние долевые артерии  восходящая аорта  дуга аорты  плечеголовной ствол  общие сонные артерии  левая подключичная  нисходящая аорта  позвоночные артерии  щитошейные стволы  реберно-шейные стволы  наружная сонная артерия  верхняя щитовидная артерия  язычная артерия  затылочная артерия  верхнечелюстная артерия  поверхностная височная артерия  глазная артерия  передняя мозговая артерия  средняя мозговая артерия  базилярная артерия  задние мозговые артерии</p>

	<p>передние мозговые артерии передняя соединительная артерия задние соединительные артерии дуральные венозные синусы верхний сагиттальный синус нижний сагиттальный синус поперечные синусы пещеристые синусы внутренняя яремная вена лицевая вена наружная яремная вена позвоночная вена аортальная щель Бронхиальные артерии Пищеводные артерии. Медиастинальные артерии Задние межреберные артерии Подреберные артерии Верхние диафрагмальные артерии внутренняя грудная артерия перикардиодиафрагмальная артерия передние межреберные артерии грудоакромиальный ствол подлопаточная артерия подключичная вена плечеголовная вена верхняя полая вена непарная вена восходящая поясничная вена полунепарная вена нижние диафрагмальные артерии верхние надпочечники чревный ствол верхняя брыжеечная артерия почечные артерии яичниковые артерии тестикулярные артерии поясничные артерии срединная крестцовая артерия общие подвздошные артерии общая печеночная артерия гастродуоденальная артерия собственно печеночная артерия селезеночная артерия левая желудочно-сальниковая артерия подвздошные артерии подвздошно-ободочная артерия средняя ободочная артерия сигмовидные артерии</p>
--	--

	<p>верхняя ректальная артерия вагинальная артерия запирательная артерия внутренняя половая артерия верхняя пузырная артерия маточная артерия подвздошно-поясничная артерия верхняя ягодичная артерия нижняя полая вена общие подвздошные вены поясничные вены яичниковые вены тестикулярные вены почечные вены надпочечниковая вена печеночные вены восходящие поясничные вены портальная система печени нижняя брыжеечная вена селезеночная вена воротная вена кистозная вена подключичная артерия подмышечная артерия огибающие плечевые артерии плечевая артерия лучевая коллатеральная артерия локтевая коллатеральная артерия радиальная артерия локтевая артерия межкостные артерии ладонные дуги дорсальная венозная сеть головная вена базальная вена срединная локтевая вена срединная переднеплечевая вена венозные ладонные дуги радиальные вены локтевые вены плечевые вены подмышечная вена подключичная вена наружная подвздошная артерия бедренная артерия глубокая бедренная артерия артерии, огибающие бедренную кость подколенная артерия передняя большеберцовая артерия</p>
--	---

		тыльная артерия стопы дуговая артерия задняя большеберцовая артерия боковые подошвенные артерии глубокая подошвенная дуга малоберцовая артерия дорсальная венозная дуга подкожная вена глубокая подошвенная венозная дуга малоберцовые вены подколенная вена бедренная вена общая подвздошная вена
<b>6</b>	<b>Дыхательная система</b>	Носовая полость твердое небо ноздря Глотка Гортань Трахея Плевральная полость Плевра Надгортанник Заднее носовое отверстие Мягкое небо пищевод Левое легкое Левый главный бронх Долевой бронх сегментарный бронх Диафрагма Крыльная носовая борозда Спина носа Носо-лицевой угол Носовая перегородка Носовая кость Боковой хрящ Малые крыловидные хрящи Основные крыловые хрящи Перегородочный носовой хрящ носовые ямки носовые раковины носоглотка гортаноглотка ротоглотка Фронтальная пазуха Мясо Вестибулярная складка Голосовая связка язычок



	<p>Слуховая трубка Крибриформная пластина Вестибюль Остевые волосы Верхняя губа Перпендикулярная пластина Перегородочный хрящ Язычная миндалина Клиновидная пазуха Подъязычная кость Подъязычно-щитовидная связка Вомер Щитовидный хрящ Гортанный выступ черпаловидный хрящ Перстневидный хрящ Крикотрахеальная связка Клиновидный хрящ Рожковидный хрящ жировая прокладка Трахеальный хрящ голосовая щель Главные бронхи Слизистая трахеи Латеральная перстнечерпаловидная мышца Основание языка Трахеальная мышца Кольцо из гиалинового хряща Слизистая оболочка Слизистая железа Надхрящница Хондроциты Бокаловидная ячейка Реснитчатая клетка Мукоцилиарный эскалатор Верхушка легкого Верхний долевого бронх Горизонтальная трещина Средний долевого бронх Средняя доля Нижний долевого бронх Косая трещина Нижняя доля Основание легкого Медиастинальные поверхности Реберная поверхность Сердечный отгиск Диафрагмальная поверхность Висцеральная плевра</p>
--	---

		Париетальная плевро Плевральная полость Альвеолы Гладкая мускулатура бронхов Ветви легочной артерии бронхиола Альвеолярный мешок Терминальный бронхиол Респираторная бронхиола Капиллярные сети вокруг альвеол Дыхательная мембрана Общая базальная мембрана Понтинская респираторная группа (PRG) Дорсальная респираторная группа (DRG) Вентральная респираторная группа (VRG)
7	<b>Мочевая система</b>	почки мочеточники мочевой пузырь мочеиспускательный канал ворота почечная фасция околопочечная жировая капсула фиброзная капсула почечный синус корковое вещество почки мозговое вещество почки почечные столбы почечные пирамиды почечный сосочек малая чашечка большая чашечка почечная лоханка почечная артерия сегментарные артерии междольевые артерии дуговые артерии корковые лучистые артерии афферентные артериолы нефрон клубочек выносящая артериола перитубулярные капилляры корковые лучистые вены дугобразные вены междольевые вены почечная вена vasa recta почечное тельце клубочковая капсула

		<p> подоциты  капсульное пространство  почечный каналец  проксимальный извитой каналец  петля нефрона  нисходящая ветвь  дистальный извитой каналец  собирательный канал  папиллярный проток  юкстамедуллярные нефроны  корковый нефрон  почечное сплетение  юктагломерулярный аппарат  детрузор  наружное отверстие уретры  уретральные железы  внутренний сфинктер уретры. </p>
8	<b>Нервная система</b>	<p> продолговатый мозг;  мозжечок;  средний мозг;  промежуточный мозг;  конечный мозг;  задний мозг;  ствол мозга;  четвертый желудочек;  крыша четвертого желудочка;  верхний мозговой парус;  ромбовидная ямка;  верхняя и нижняя ножки мозжечка;  срединная борозда;  лицевой бугорок;  треугольники подъязычного и блуждающего нервов;  медиальное возвышение;  вестибулярное поле;  полоски мозга;  боковые карманы;  ножки головного мозга;  межгрудинная ямка, заднее продырявленное вещество;  черное вещество;  крыша среднего мозга;  основание ножки мозга;  водоснабжение среднего мозга, центрального серого вещества;  верхние мозжечковые ножки;  верхний мозговой парус;  треугольный треугольник;  таламус, его передний бугорок и подушка;  медиальная и верхняя поверхности, мозговые полоски;  межталамическое сращение;  треугольники поводков, поводки, сцепка поводков; </p>

	<p>шишковидная железа; медиальные и латеральные коленчатые тела; визуальный перекресток; зрительные тракты; серый бугорок, воронка, гипофиз; сосцевидные тела; третий желудочек; утолщение шейки матки; пояснично-крестцовое утолщение; мозговой конус; концевая резьба; передний срединный разрыв; задняя срединная борозда; передняя латеральная борозда; задняя латеральная борозда; задняя промежуточная борозда; передний корешок; задний позвоночник; узел спинного мозга; спинномозговой нерв; сегмент спинного мозга; передний рог; задний рог; боковой рог; латеральное промежуточное вещество, центральное промежуточное вещество; центральный канал; передний шнур; задний шнур; боковой шнур; собственные пучки (передние, боковые, задние); задний путь спинного мозга; передний путь спинного мозга; латеральный спиноталамический путь; латеральный корково-спинномозговой (пирамидный) путь; красноядерно-спинномозговой путь; передний спиноталамический путь; передний корково-спинномозговой (пирамидный) путь; крыша спинного мозга; ретикуло-спинномозговой путь; твердая оболочка спинного мозга; эпидуральное пространство; паутинная оболочка; субарахноидальное пространство; мягкая оболочка спинного мозга; зубчатая связка.</p>
--	---

9	<b>Лимфатическая система</b>	лимфатические органы первичные и вторичные Тимус лимфатические узлы селезенка Костный мозг лимфатические сосуды лимфатические стволы лимфатические протоки
10	<b>Пищеварительная система</b>	Ротовая полость Околоушной железы Язык Зубы Подъязычная железа Поднижнечелюстная железа пищевод Глотка поджелудочная железа Желудок Печень Желчный пузырь Желчный проток Восходящая кишка Поперечная ободочная кишка Нисходящая кишка Сигмовидная кишка Прямая кишка Заднепроходной канал Анус слепая кишка Приложение Большой сальник Малый сальник Мезоколон брыжейка Вестибюль Небно-язычная арка Небно-глоточная дуга Небная миндалина Языковая уздечка Верхняя губная уздечка Язычок мягкого неба Язычные миндалины желобчатые сосочки Надгортанник Центральный резец Боковой резец Собачий премоляр

		<p>         моляр          Фундический регион          Кардиальная часть          Складки желудка          Большая кривизна          Большой сальник          Малый сальник          Малая кривизна          Антрум          Пилорический канал          привратник          Пилорического сфинктера          Воротная вена          Собственно печеночная артерия          Желчный проток          Квадратная доля          Желчный пузырь          Голая область          Серповидная связка          Пузырный проток          Гепатопанкреатический сфинктер          Гепатопанкреатическая ампула       </p>
<b>11</b>	<b>Эндокринная система</b>	<p>         Шишковидная железа          Гипоталамус          Щитовидная железа          Тимус          Надпочечник          Паращитовидные железы          поджелудочная железа          Гипофиз          Яичко          яичник       </p>
<b>12</b>	<b>Репродуктивная система</b>	<p>         Крайняя плоть          Головка          Срединная перегородка мошонки          Кремастер          Дартос          Семенного канатика          яичковая артерия          Семявыносящий проток          лозовидное сплетение          Эпидидимис          Вагинальная туника          Яичко          Выносящий проток          сеть яичек          Ампула          Семенная везикула       </p>

	<p> Семявыбрасывающий проток  Простата  Бульбоуретральная железа  Луковично-губчатая мышца  Мембранозная уретра  Глубокая артерия  белочной оболочкой  Срединная перегородка  Лакуны  Спинная вена  Спинная артерия  Спинной нерв  Губчатое тело  Пещеристое тело  Губчатая (пенильная) уретра  Губчатое тело  Простатическая уретра  Уздечка  Наружное отверстие уретры  Лобковый симфиз  Монс  Кавернозное тело Глубокая фасция  Поверхностная фасция Кожа  Круглая связка матки  Мочевой пузырь  Клитор  большие губы  Губы минус  Круглая связка  Маточная труба Фимбрии  яичник  Шейка матки  Вагинальное отверстие  Фимбрии  Периметрий  Миометрий  Эндометрий  воронка  Ампула  Перешеек  воронка  Фимбрии  влагалище  Связка яичника </p>
--	---

**Перечень гистологических препаратов для исследования**

Поперечно-полосатая скелетная мышечная ткань языка. Железный гематоксилин. х 630.

Нейрофибриллы мультиполярных нейронов передних рогов спинного мозга. х 400.

Гранулы базофильного вещества в цитоплазме мотонейронов спинного мозга. х200, х400.  
 Мазок крови человека. Романовский-Гимза. х 400.  
 Мазок крови человека. Эозинофил. Романов-Гимза. х 1000.  
 Мазок крови человека. Нейтрофилы. Романов-Гимза. х 1000.  
 Мазок крови человека. Базофил. Романов-Гимза. х 1000.  
 Мазок крови человека. Моноциты. Романов-Гимза. х 1000.  
 Срез красного костного мозга. Гематоксилин-эозин. х 400.  
 Миокард. Железный гематоксилин. х 400.  
 Мышечная артерия. Гематоксилин-эозин. х 400.  
 Мышечная вена. Гематоксилин-эозин. х 200.  
 эластичная артерия. Орсейн. х400  
 тимус. Гематоксилин-эозин. х 100.  
 Лимфатический узел. Гематоксилин-эозин. х 100.  
 Селезенка. Гематоксилин-эозин. х 100.  
 Спинномозговые ганглии. Гематоксилин-эозин. х 400.  
 Поперечный срез миелинизированного нерва. Осмиевая пропитка. х200  
 Поперечный срез спинного мозга. Серебряная пропитка.х40  
 Мозжечок. Серебряная пропитка. х 200, х 400  
 Кора. Серебряная пропитка. х 200.

**Пример тестового задания:**

1. Сравните и сопоставьте роль олигодендроцитов и шванновских клеток в нервной системе.

А) Оба продуцируют миелин, но олигодендроциты обнаруживаются в центральной нервной системе, а шванновские клетки — в периферической нервной системе.

Б) Оба участвуют в регенерации поврежденных нервных волокон, но олигодендроциты образуют миелин, а шванновские клетки — нет.

В) Олигодендроциты образуют миелин в центральной нервной системе, а шванновские клетки образуют миелин в периферической нервной системе и помогают восстанавливать поврежденные нервные волокна.

Г) Олигодендроциты участвуют в поддержании гомеостаза в нервной ткани, а шванновские клетки образуют плотную защитную мембрану, называемую гематоэнцефалическим барьером.

**Примеры вопросов по медицинской терминологии:**

Напишите термин, обозначающий:

1. Сужение аорты –
2. Нарушение свертываемости крови –
3. Мышечная слабость –
4. Лейкоцитоз –

**Пример станции ОСПЭ**

**1 станция – Ротовая полость**

На каждой станции необходимо заполнить пропуски в соответствии с таблицей. Определите структуры предложенного вам муляжа и напишите их русским и латинским языками

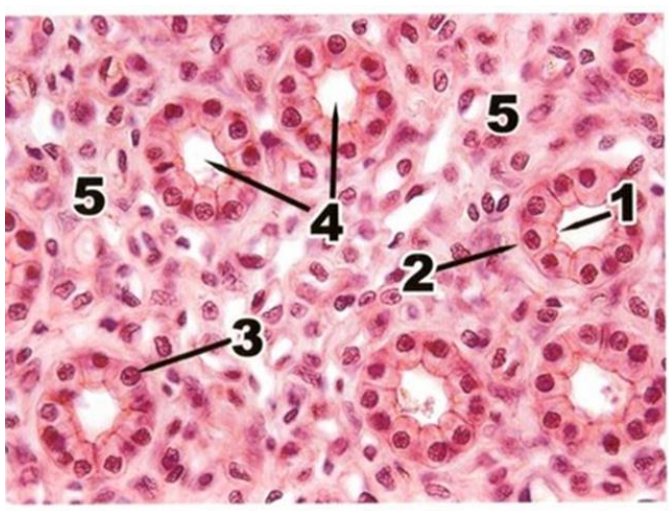
№	На латинском	На русском
	dens incisivus	



37		
		язык
		ротоглотка
40		

**Пример гистологического задания:**

Назовите структуры, обозначенные цифрами. Опишите строение эпителия, покрывающего почечные каналцы. Сравните особенности строения простого и многослойного эпителия. Опишите строение секреторных клеток. Дайте классификацию желез.



**Описание микрофотографии**

<b>Название ткани под микроскопом</b>	
<b>Отдельные элементы конструкции (Объекты исследования)</b>	1. 2. 3. 4. 5.
<b>Структурные особенности этой ткани</b>	
<b>Функция</b>	

## КРИТЕРИИ ГИСТОЛОГИЧЕСКОЙ ОЦЕНКИ

Оценка	Критерий	Балл
Отлично	<p><b>Оценка теоретической компетентности</b> Все ключевые аспекты включены и представлены логически; высокая точность (актуальность, отсутствие избыточности) и постоянное внимание к проблеме; отличная интеграция теоретических вопросов; приведение соответствующих примеров; глубокий анализ и теоретическое обоснование данной проблемы, определены и объяснены все основные аспекты; владение гистологической терминологией. Работа будет выполнена в указанный срок;</p> <p><b>Оценка практической компетентности</b> Студент абсолютно правильно и полно описал гистологический образец: студент может различить орган и его цвет; правильно определил основной тип ткани, из которой формируется орган, и клеточное строение этой структуры, перечислил его функции; при описании гистологического препарата студент продемонстрировал компетентность и правильно логически изложил свои мысли, правильно использовал гистологическую терминологию; Работа будет выполнена в указанный срок;</p>	100 - 90

Хорошо	<p><b>Оценка теоретической компетентности</b>  все ключевые аспекты включены и логически представлены; постоянное внимание к проблеме с удовлетворительной точностью и актуальностью; удовлетворительная интеграция теоретических вопросов; отсутствие примеров; удовлетворительный анализ и теоретическое обоснование данной проблемы, выявлено и объяснено большинство основных аспектов; правильное использование гистологической терминологии;  Работа будет выполнена в указанный срок;</p> <p><b>Оценка практической компетентности</b>  Студент допускает ошибки при описании гистологического препарата: частичный и неизвестный названный орган и описываемый препарат; не полностью описал и определил основной тип ткани и клеточное строение этой структуры и ее функции; правильное использование гистологической терминологии; работа выполняется в указанный срок;</p>	89 - 70
Удовлетворительный	<p><b>Оценка теоретической компетентности</b>  Охватывает самые основные аспекты; Удовлетворительное внимание к проблеме – некоторые ошибки и/или ощущение превосходства; теоретические проблемы, представленные без существенной интеграции; Приводить плохие примеры или не приводить примеры;  Некоторый анализ и теоретическое обоснование данной проблемы, выявлено и объяснено большинство основных аспектов; правильное использование гистологической терминологии. если работа не завершена в установленный срок;</p> <p><b>Оценка практической компетентности</b>  Студент допускает ошибки при описании гистологического препарата: не может полностью назвать структуры органа и его тканей; путается при описании клеточного состава тканей органов; назовите их функции; правильное использование гистологической терминологии. если работа не завершена в установленный срок;</p>	69 - 50

<p>Неудовлетворительный (FX)</p>	<p><b>Оценка теоретической компетентности</b>          Большинство ключевых аспектов отсутствуют; игнорирование проблемы – тривиальное и важное преимущество; некоторые теоретические вопросы представлены без интеграции и ясности; отсутствующие или нерелевантные примеры; некоторый анализ и теоретическое обоснование данной проблемы, отсутствует большинство основных аспектов; проблемы в использовании гистологической терминологии. если работа не выполнена в установленный срок.</p> <p><b>Оценка практической компетентности</b>          Студент не смог идентифицировать гистологический образец и различить орган, не смог определить, из какого органа состоит основная ткань, клеточное строение этой структуры и ее функцию, работа не была завершена в указанный срок.</p>	<p>49 - 25</p>
<p>Неудовлетворительный (F)</p>	<p><b>Оценка теоретической компетентности</b>          отсутствие большинства или всех ключевых аспектов; недостаточная сосредоточенность на проблеме, много неактуальной информации; серьезные пробелы в теоретических вопросах или их поверхностное рассмотрение; отсутствие примеров или неактуальные примеры; отсутствует анализ и теоретическое обоснование данной проблемы, отсутствует большинство основных аспектов; проблемы в использовании гистологической терминологии          если работа не выполнена в установленный срок.          Студент отказался отвечать; обманутая, использованная копия</p> <p><b>Оценка практической компетентности</b>          Студент не смог выявить гистологическую картину и различить орган, из чего состоит орган и клеточное строение этой структуры и ее функцию.          если работа не выполнена в установленный срок.          Студент отказался отвечать; обманутая, использованная копия</p>	<p>24 - 0</p>

Оценочная система

Рейтинг по буквенной системе	Цифровой эквивалент баллов	Процент	Оценка по традиционной системе
A	4	95-100	Отлично
A-	3,67	90-94	
B+	3,33	85-89	Хорошо
B	3	80-84	
B-	2,67	75-79	
C+	2,33	70-74	
C	2	65-69	Удовлетворительно
C-	1,67	60-64	
D+	1,33	55-59	
D-	1	50-54	
FX	0	25-49	Неудовлетворительно
F	0	0-24	
I (Incomplete)	-	-	«Дисциплина не завершена» (не учитывается при расчете среднего балла)

### 1 этап- Инструкция по технологии тестового экзамена.

1. Продолжительность экзамена – 100 минут, задается 100 тестовых вопросов.
2. Тестовый экзамен проводится согласно утвержденному графику.
3. Обучающиеся допускаются в аудиторию, где проводится тестовый экзамен, только при наличии документа, удостоверяющего личность (или студенческого билета). Участие лиц, не участвующих в процедуре экспертизы, запрещается.
4. Дежурный сверяет документ, удостоверяющий личность, с бланком заявления на сдачу экзамена. Студент с рейтинговой толерантностью менее 50% по предмету не будет допущен к письменному экзамену.
5. Пропуск в зрительный зал осуществляет сопровождающий (фамилии называются по списку и рассаживаются по списку).
6. Опоздавшие студенты не будут допущены к экзамену.
7. Дежурный выдает каждому обучающемуся лист тестовых вопросов и лист ответов.
8. Студенты, принявшие участие в экзамене, должны подписать форму допуска.

9. На доске записано время начала и окончания тестового экзамена.
10. Тестовые вопросы студентов не учитываются по их содержанию во время тестового экзамена.
11. Если обучающийся не выполняет требования во время экзамена: пользуется листами, мобильными и другими устройствами, совершает дисциплинарные нарушения, вмешивается в действия других обучающихся, прокурор имеет право исключить его из аудитории. При этом составляется акт о нарушении порядка проведения экзамена, лист ответов удаляется путем его перечеркивания по диагонали, на листе допуска ставится отметка «Отменено за нарушение» и на листе пишется «0».
12. Студенты ходят в туалет не чаще 1 раза в час, а продолжительность посещения не превышает 5 минут. При необходимости частого пользования туалетом (например, по состоянию здоровья) студенту необходимо пройти медицинский осмотр, и экзамен засчитывается как отсутствие студента.
13. После экзамена студент обязан сдать лист тестовых вопросов и лист ответов.

## **2 этап - Объективный структурированный практический экзамен (ОСПЭ)**

### **Инструкции по технологии проведения экзамена**

1. Длительность экзамена составляет ровно 100 минут. Всего будет 10 станций, по 10 мин на каждую. По истечении времени, издается сигнал, студенты меняют станции в часовом порядке.
2. Экзамены в письменной форме проводятся согласно утвержденному расписанию.
3. Вход обучающимся в аудиторию, где проводится ОСПЭ, разрешается только по документу, удостоверяющему личность (или студенческий билет). Запрещается присутствие лиц, не принимающих участие в процедуре проведения экзаменов.
4. Проктор проводит сверку документа, удостоверяющего личность, с ведомостью допуска к экзамену. Студент, имеющий рейтинг-допуск по дисциплине менее 50%, к сдаче письменного экзамена не допускается.
5. Запуск в аудиторию осуществляет проктор (по списку называет фамилии и рассаживает по списку).
6. Опоздавшие студенты к экзамену не допускаются.
7. Проктор выдает каждому обучающемуся чек лист.
8. Студенты, присутствующие на экзамене, должны расписаться в ведомости допуска.
9. Время начала и окончания письменного экзамена фиксируется на доске.
10. Во время экзамена вопросы обучающихся по содержанию чек листов не рассматриваются.
11. Если обучающийся не соблюдает установленные требования на экзамене: использует шпаргалки, мобильные и другие устройства, допускает дисциплинарные нарушения, мешает своими действиями другим обучающимся, проктор вправе удалить его из аудитории. В этом случае составляется акт о нарушении процедуры экзамена, лист ответов аннулируется путем перечеркивания по диагоналям, в ведомости допуска делается отметка «Удален за нарушение», в ведомости проставляется «0».
12. По завершению экзамена студент должен сдать свой чек лист.

### **Основная литература:**

1. Айзман, Р. И. Физиология человека [Текст] : учеб. пособие / Р. И. Айзман, Н. П. Абаскалова, Н. С. Шуленина. - 2-е изд., перераб. и испр. - М. : ИНФРА-М, 2018. - 431, [1] с. : ил. - (Высшее образование - бакалавриат). - Библиогр.: с. 421-428. - ISBN 978-5-16-009279-9
2. Сапин, Михаил Романович. Анатомия человека [Текст] : в 2 т.: учебник / М. Р. Сапин, З. Г. Брыскина. - 3-е изд., перераб. и доп. - М. : Академия, 2015. - 1000 (тираж) экз. - ISBN 978-5-4468-1112-0. Т. 1, 2
3. Ковалева, Лариса Валентиновна. Медицинская биофизика : учеб. пособие / Л. В. Ковалева ; Гос. мед. ун-т г. Семей. - 2-е изд. - Алматы : Ақнұр, 2019.
4. Студеникина, Татьяна Михайловна. Основы гистологии, цитологии, эмбриологии [Электронный ресурс] : учеб.-метод. пособие / Т. М. Студеникина, Н. А. Жарикова, В. В. Китель ; М-во Здравоохранения РБ, БГМУ, Каф. гистологии, цитологии и эмбриологии, Каф. морфологии человека. - Минск : БГМУ, 2015. - 152 с. - ISBN 978-985-567-079-8
5. Долгушина, Л. В. Латинский язык и основы медицинской терминологии : учеб. пособие / Л. В. Долгушина ; Новосиб. гос. ун-т. – Новосибирск : РИЦ НГУ, 2015. – 96 с. ISBN 978-5-4437-0455-5

### **Дополнительная литература:**

6. Бабский, Евгений Борисович. Физиология человека [Текст] : [учебник для мед. вузов] / Е. Б. Бабский (ред.), Н. Е. Бабская. - Алматы : ССК, 2017. Т. 1. - 258 с. : ил. - ). - ISBN 978-601-240-659-7
7. Марысаев, В. Б. Атлас анатомии человека [Электронный ресурс] / В. Б. Марысаев. — Электрон. текстовые данные. — М. : РИПОЛ классик, 2009. — 576 с. — 978-5-386-01747-7. — Режим доступа: <http://www.iprbookshop.ru/37161.html>
8. Самойлов В.О. Медицинская биофизика [Электронный ресурс]/ Самойлов В.О.— Электрон. текстовые данные.— СПб.: СпецЛит, 2013.— 564 с.— Режим доступа: <http://www.iprbookshop.ru/45693.html>.
9. Бухарина Т.Л., Новодранова В.Ф., Михина Т.В. - Латинский язык. / Издательство ГЭОТАР / КОД (ISBN):9785970453018, 2020год-496с.

### **Онлайн-ресурсы**

1. <https://app.lecturio.com/#/>
2. <https://3d4medical.com/>
3. [https://www.youtube.com/channel/UCc\\_I2c2bUtO0p4DVeo6-Kxg](https://www.youtube.com/channel/UCc_I2c2bUtO0p4DVeo6-Kxg)
4. <https://sites.google.com/a/umich.edu/bluelink/curricula/anatomy-403?authuser=0>